Aus der Kgl. Universitäts-Frauenklinik zu München.
(Geh. Hofrat Professor Dr. Döderlein.)

Ueber einen Fall von Grawitz'schen Tumor

mit zwei Abbildungen.

■ ■ ■

INAUGURAL-DISSERTATION

zur

Erlangung der Doktorwürde

in der

gesamten Medizin

verfasst und einer

Hohen medizinischen Fakultät

der

Kgl. bayer. Ludwig-Maximilians-Universität zu München

vorgelegt von

Minetaro Matsuo
appr. Arzt aus Tokio (Japan).

ACAD. LUGD. BAT. BIBL.

■ ■ ■

München 1913
RUDOLPH MÜLLER & STEINICKE

Gedruckt mit Genehmigung der medizinischen Fakultät der Universität München.

Referent: Geh. Hofrat Prof. Dr. Döderlein.

Wir wissen bereits, daß der Grawitz'sche Tumor eine von versprengten Nebennierenkeimen ausgehende Nierengeschwulst darstellt. Grawitz wies im Jahre 1883 zuerst nach, daß eine Reihe von Geschwülsten der Niere, die bisher als Lipome ausgesprochen wurden, aus versprengten Nebennierenkeimen entstanden sind, und zeigte, daß die wirklichen Lipome in der Niere außerordentlich selten sind. Bis zu jenem Zeitpunkt, wo Grawitz mit seinem Resultat hervortrat, wurde diese Geschwulst von vielen Autoren mit den verschiedensten Namen, wie Lipome, Angioma cavernosum renis, Myxoma lipomatodes renis, Myxoma renis, Nierenadenoma oder Adenoma carcinomatodes renis (Klebs) und Nierenadenome (Sabourin) bezeichnet. Für seine Auffassung von dieser Geschwulst führt Grawitz folgende sechs Gründe an und bezeichnete diesen Tumor mit „Struma suprarenalis lipomatodes aberrata."

1. Die Lage der Geschwulst dicht unter der Kapsel, wo bekanntlich abgesprengte Keime von Nebennierensubstanz nicht so selten angetroffen werden.

2. Die Beschaffenheit der Zellen dieser Geschwulst ist eine von der Gestalt der Harnkanälchenepithelien so sehr abweichende, daß mikroskopisch stets der Unterschied zwischen Neubildung und Nierenparenchym nachgewiesen werden kann.

3. Die Zellen des Tumors können ohne Untergang Fett in größeren Tropfen aufnehmen, während eine Fettinfiltration an den Harnkanälchenepithelien niemals vorkommt.

4. Die Geschwulst ist gegen das umgebende Nierengewebe durch eine deutliche zellreiche Bindegewebskapsel geschieden.

5. In den drüsigen Abschnitten des Tumors entspricht die mehr reihenweise Anordnung der Zellen dem Bilde der Nebennierenrinde; in den centralen Abschnitten liegen die Zellen mehr unregelmäßig in kleinen Gruppen, wie es der Marksubstanz der Nebenniere eigen ist.

6. Das Amyloid der Gefäße bei der Struma ist an sich bemerkenswert, da Tumoren mit Amyloidentartung recht selten sind, aber noch mehr deshalb, weil diese Veränderung in gleicher Stärke nur noch an den Nebennieren des Falles vorhanden war, während die Nierenarterien ganz frei, die Glomeruli nur äußerst schwach befallen waren. Zum Schluß bemerkte Grawitz noch, daß das sog. Lipom oder der Strumaknoten in

der Nierenrinde in seinem Bau eine große Aehnlichkeit mit den Nebennierenstrumen hat. Und ferner berichtete er über wenigstens zum Teil bösartige Geschwülste von übereinstimmender Beschaffenheit, die er auf maligne Umwandlung jener Nebennierenkeime, die in der Niere eingesprengt sind, zurückführte.

Grawitz' Arbeit erregte großes Interesse und ein sorgsames Studium der Nierentumoren, und seine Angabe wurde bald von vielen Autoren, wie Wiffel, Chiari, Strübing, Löwenhardt, Marchand, Hollen, Ambrosius, Beneke und Horn nachgeprüft und bestätigt.

Einige Autoren, wie de Paoli, Driessen, Sudeck und Hildebrandt sprachen aber eine andere Meinung aus. Driessen und Hildebrandt vertreten die endotheliale Herkunft des Hypernephromes. Driessen findet Aehnlichkeit im Aufbau der Nierengeschwülste und der Knochen und schließt daraus auf die Notwendigkeit gleicher Histogenese. Hildebrandt hält die Nierenhypernephrome, entstanden aus perithel. Blutgefäßen und dem Endothel der perivaskulären Räume auf Grund: 1. des Reichtums gegebener Geschwülste an dünnwandigen Gefäßen, 2. der intimen Beziehung der Zellen zu den Gefäßwänden, 3. der Anwesenheit von Tumorzellengruppen in den Lymphdrüsen des Basalgewebes, 4. dem Vorhandensein der Uebergangsformen zwischen Perithel und den Tumorzellen.

Sudeck holte wieder die alten Theorien von Klebs und Anderen hervor und schrieb besonders, daß auch die Strumae Grawitz wenigstens zum größten Teil Nierenadenome sind. Auf Sudeck's Mitteilung folgten die sorgfältigen und ausführlichen Arbeiten von Lubarsch und Askanazy, und bestätigten die Befunde von Grawitz.

Lubarsch fügte insbesondere folgende Merkmale als Beweise für den suprarenalen Ursprung dieser Tumoren neu hinzu:

1. Die Färbbarkeit der Kernkörperchen, sich nach der Weigert'schen Fibrin- und Russel'schen Fuchsinmethode different vom Kern zu färben, eine Eigenschaft, die weder den Nierenepithelien noch den echten Nierenadenomen zukommt, wohl aber der Nebenniere, besonders der Nebennierenrinde, den einfachen, in die Niere versprengten Nebennierenkeimen, und, wie bekannt, sehr vielen bösartigen Neubildungen, besonders Carcinomen.

2. Die Structur des Zellprotoplasmas, welche völlig abweichend von der der Nierenzellen, dagegen annähernd übereinstimmend mit dem der Nebennierenrindenzellen ist, was zu dem Schlusse führt, daß Tumoren, deren Zellinhalt nach dem Typus der Nebennierenzellen und nicht nach dem von Nierenepithelien gebaut ist, von der Nebenniere und nicht von der Niere abstammen.

3. Die Uebereinstimmung destruirender Nebennieren- mit den in Frage kommenden Nierengeschwülsten, sowohl grobanatomisch als in Bezug auf Zellform, wie Zellanordnung und Fett und Glykogengehalt der Zellen.

4. Der Befund von Riesenzellen wie in einfachen hyperplastischen Bildungen der Nebenniere.

5. Die große Neigung dieser Tumoren, frühzeitig in das Venensystem einzubrechen, was ebenfalls bei den einfach hyperplastischen Nebennierengeschwülsten häufig vorkommt (Manasse).

6. Die Verhältnisse der Geschwulstkapsel, welche bei diesen Tumoren ähnlich sind, wie bei den versprengten Nebennierenkeimen, die teils allseitig von einer Kapsel umgeben im Nierengewebe liegen, teils nur an der Oberfläche von einer Kapsel überzogen werden.

7. Die Glykogenbildung. Gerade für die Fälle, in denen die Abstammung von Nebennierengewebe nicht mehr ohne weiteres zu erkennen ist, vor allem aber auch in den destruierenden Tumoren, ist der Befund von Glykogen — neben allen übrigen ausführlich erörterten Punkten — von großer diagnostischer Bedeutung.

Auch andere Autoren, wie Ulrich, Mac Weeney, Jores, Manasse, Gatti und Ricker stimmten im allgemeinen mit den Ansichten Grawitz überein.

Albaran hat nachzuweisen versucht, daß Tumoren der Nierenrinde, zumal wenn sie eine mehr ausgesprochene kanalikuläre Structur besitzen, noch einer anderen Quelle entstammen können, nämlich den sogenannten verirrten Kanälen, welche in der Kapsel der embryonalen Niere angetroffen werden. Nach Sabolotnow schließt der kanalikuläre Bau allein, der auch von Löwenhardt, Ambrosius und anderen bemerkt wurde, die Entwicklung des Tumors aus Nebennierenkeimen keineswegs aus, denn neben einer derartigen, kanalikulären sehen wir auch die typische Structur; die aus Nebennierenkeimen hervorgegangenen Tumoren haben nicht überall dasselbe Aussehen, und nur eine sorgfältige Untersuchung führt uns zu der Ueberzeugung, daß eine Structurähnlichkeit mit der Nebenniere zumal in denjenigen Abschnitten besteht, wo das Gewebe der Neubildung noch wenig verändert ist, wie z. B. an der Peripherie, wo eine lebhafte Wucherung der zelligen Elemente im Tumor vorgeht.

Sabolotnow sagt: Die frühere Unsicherheit in den Anschauungen über den embryonalen Ursprung der Nebennieren hatte dazu geführt, daß die fraglichen Neubildungen den Sarkomen zugerechnet wurden. Später aber, nachdem für die Nebennieren und die Urogenitaldrüsen die gleiche Entstehungsweise festgestellt worden war (Aichel), mußten auch die aus erste-

ren sich entwickelnden Tumoren in die Gruppe der epithelialen Neubildungen eingereiht werden. Immerhin fehlt es nicht an Autoren, die sich für die sarkomatöse Natur wenigstens eines Teils dieser Tumoren auch jetzt noch aussprechen, sei es, daß sie an der nicht epithelialen Natur der Nebennierenzellen festhalten, sei es, daß sie die sarkomatösen Geschwülste von dem Zwischengewebe ableiten, während sie die von den Parenchymzellen ausgehenden, teils als Adenome, teils als Karcinome auffassen.

Kostenko gibt an der Hand mehrerer Fälle eine kritische Erörterung der verschiedenen Auffassungen des Hypernephroms, in der er zu folgenden Schlußsätzen kommt:

1. In der Nebenniere und Niere existieren eine Reihe völlig identischer Geschwülste. 2. Mikroskopisch können diese in zwei Kategorien geteilt werden: typische und atypische. Die ersten haben große Aehnlichkeit mit der Rindensubstanz der normalen Nebenniere, die zweiten hingegen weisen beträchtliche Abweichungen von der letzteren auf, welche durch secundäre Veränderungen, die in Stroma und Parenchym auftreten, entstehen. 3. Gleiche Geschwülste finden sich, nach den Angaben der Literatur zu urteilen, auch in anderen Organen, z. B. in Leber usw. 4. Die völlige Aehnlichkeit aller dieser Geschwülste läßt Verwandtschaft annehmen und veranlaßt gleiche Entstehungsquellen zu suchen. 5. Ihre Aehnlichkeit mit der normalen Glandula suprarenalis bei Anwesenheit in allen erwähnten Organen von Zellen derselben Form sog. akzessorischer Nebenniere sowohl als auch die Tatsache der unmittelbaren Beziehung zwischen dem Gewebe gegebener Geschwülste und dem Gewebe der transmittierten und akzessorischen Nebennieren lassen diese Tumoren als von der Nebennierenzelle abgeleitet ansehen. 6. Die Anwesenheit von chromaffinem Gewebe und die Aehnlichkeit mit der Rindensubstanz der Nebenniere machen ihre Herkunft aus den Zellen der letzteren wahrscheinlich. 7. Die Aehnlichkeit mit der Rindensubstanz drückt sich in der morphologischen Eigenschaft der Zellelemente, in ihrer Verteilung und Beziehung zum Stroma aus usw. 8. Als unbedingtes Kriterium zur richtigen Diagnosestellung ist die Anwesenheit heller, großer, glasiger, häufig gänzlich durchsichtiger Epithelzellen (polygonal) vom Nebennierentypus anzusehen usw. 9. Für atypische Hypernephrome sind typisch: verschiedenartige Gruppierung der Parenchymzellen, größerer Polymorphismus, sowohl in der Größe, als auch in der Form, das Auftreten von drüsig-cystösen und haarartigen Gebilden, die größere Tendenz zu Zerfall und Extravasaten, wie auch zu degenerativen Prozessen des Stromas und des Parenchyms. 10. Die Zellform kann sich in Beziehung von degenerativen Prozessen, die im Stroma auftreten (Hyalinose, Sklerose, Oedem usw.), ändern. 11. Die Riesenzellen, welche wir in allen atypischen Hypernephromen vorfanden, haben epi-

theliale Nebennierenherkunft; ihre Anwesenheit ist als charakteristisch für gegebene Tumorreihe anzusehen. 12. Die drüsig-cysto-papillären Bildungen sprechen nicht nur gegen die Nebennierenherkunft der Hypernephrome, sondern verhelfen in einigen Fällen zur Differenzierung gegebener Geschwülste von ihnen morphologisch ähnlichen Angiosarkom. 13. Cystöse und cystopapilläre Geschwülste können entgegen der Meinung von Störk und Sudeck auch in Nebennieren zu finden sein. 14. Außer den wahren cystösen und cystopapillären Gebilden finden sich in Hypernephromen Pseudogebilde, welche ihre Entstehung degenerativ von Prozessen oder auch der übermäßigen Dilatation von Blut- und Lymphgefäßen verdanken. 15. Die Hypernephrome gewinnen sarkomatösen Charakter dann, wenn ein rasches Wachstum von Parenchymzellen vor sich geht usw. 16. Die relativ häufige Ausbreitung der Metastasen durch die Blutbahn usw. 17. Eine unmittelbare Berührung des Parenchyms mit dem kreisenden Blute konnte niemals beobachtet werden. 18. In den Metastasen, die in der Majorität der Fälle das Aufbauprinzip des Muttergewebes beibehalten haben, d. h. am häufigsten in den jüngeren Bezirken usw.

Die eigentliche Entstehungsursache des Grawitz'schen Tumors ist noch unklar. Die Erblichkeit scheint keine irgendwie erhebliche Rolle zu spielen. In seltenen Fällen kann man an eine traumatische Veranlassung denken. Gatti berichtete einen Fall, in welchem er ein Trauma als Ursache der Geschwulstbildung annimmt. Hier hatte die Patientin 8 Jahre vor der Operation einen Fall auf den Rücken und die rechte Seite erlitten, 6 Jahre später machten sich zuerst die Anzeichen eines malignen Tumors der rechten Niere geltend. Auch Kostenko machte dieselbe Beobachtung. Manche Autoren haben sich die Frage nach auslösenden Momenten für die malignen Degenerationen vorgelegt und es hat z. B. de Paoli in seinem Fall ein Trauma und eine Wanderniere, Braatz eine Wanderniere und Busse bei seinem Fall ebenfalls eine Wanderniere konstatiert. Denselben Befund erhebt Grohé in seinem Fall, wo eine Wanderniere seit 27 Jahren bestand. Ob diese Befunde mit der malignen Degeneration in ursächlichem Zusammenhang stehen, oder ob sie nur als ein zufälliges Zusammentreffen anzusehen sind, bleibt allerdings noch dahingestellt; auch sind die dahin gehenden Angaben noch zu wenig zahlreich.

Die bisweilen in der Nebenniere vorkommenden umschriebenen Knoten stellen sich meist als zufällige Befunde gutartiger Geschwulstbildungen dar. Andererseits kann aber auch eine fortschreitende maligne Geschwulstbildung von der Nebenniere ausgehen, die sich als atypische Fortentwicklung einer Wucherung von Nebennierengeweben kennzeichnet. Diese Geschwulsttypen können sich auch an den versprengten Keimen der Niere

entwickeln, besonders häufig aber aus den in die Nierenrinde verlagerten. Im allgemeinen ist die Wachstumenergie der versprengten Keime nicht höher, als die des normalen Gewebes, von dem sie abstammen (Beneke). Also muß man bei der Häufigkeit des Befundes versprengter Nebennierenkeime annehmen, daß sich nur die allerwenigsten zu wahren Geschwülsten entwickeln. Die Möglichkeit, daß aus den abgesprengten Nebennierenkeimen maligne Geschwülste hervorgehen können, wurde zuerst von Grawitz hervorgehoben, und, wie schon gesagt, durch die weiteren Beobachtungen zahlreicher anderer Autoren bestätigt.

Die Nebennierentumoren der Niere bilden weiche, fettige, grau- bis gelbweiße, schwefelgelbe, braungelbe, blutgefäßreiche Geschwülste, welche gewöhnlich aus einer Anzahl von Knoten bestehen; letztere sind durch gröbere, oft eigenartig glasig erscheinende Bindegewebssepten voneinander getrennt. Infolge reichlicher Blutungen und deren Metamorphosen können die einzelnen Knoten gelegentlich die verschiedenste Färbung aufweisen (dunkelrot, braun, schwärzlich). Sehr ausgedehnt sind besonders in den bösartigen Formen die Nekrosen und fettigen, schleimigen Erweichungen, durch welche oft umfangreiche Bezirke der Geschwülste völligen Zerfall erleiden, sodaß sich mit fettigem, schmierigem Detritus erfüllte Höhlen (Erweiterungs-Cysten) bilden; Borst hat geschrieben, daß der größte Teil der Geschwulst hie und da sich in einen mit Zerfallmasse erfüllten mächtigen Sack verwandelte; die Wand eines solchen Sackes wird von der Kapsel der Geschwulst gebildet. Eine bindegewebige Kapsel gehört nämlich zu den Charakteristiken dieser Geschwülste; sie fehlt auch den malignen Formen nicht, obwohl hier die Kapsel begreiflicherweise häufig (wenigstens teilweise) durchbrochen ist. Da die Tumoren in der Regel subkapsulär in der Niere gelegen sind, so wird ein Teil der Geschwulstkapsel von der Nierenkapsel gebildet; ein anderer Teil der Kapsel gehört der Neubildung schon von Anfang an zu; er besorgt die Abgrenzung gegen das Nierenparenchym; letzteres hilft häufig die Kapsel verstärken, indem es in der Umgebung der Geschwulst verödet und sich in fibröser Metamorphose befindet. Die bösartigen suprarenalen Tumoren der Nieren substituieren allmählich die letztere; sehr häufig ist bei den malignen Formen ein gröberer Einbruch in die Venen (Busse, Kelly, Askanazy) zu konstatieren; die Geschwülste können die Vena renalis durchwachsen und in die Cava einbrechen (Ulrich, Lubarsch, Borst). Interessant ist in dieser Beziehung, daß es Manasse gelang, auch in gutartigen, hyperplastischen Geschwülsten der Nebenniere nicht selten eine Kommunikation des Geschwulstparenchyms mit den Lichtungen von Blutgefäßen (Venen) zu konstatieren.

Was das Verhalten der Niere anlangt, in der die Geschwulstwucherung statt hat, so pflegt sie meist in der Umgebung derselben die Zeichen der interstitiellen Entzündung mehr oder weniger ausgedehnt zu zeigen. Die befallene Niere ist oft ganz erheblich in ihrem Volumen reduziert. Das funktionsfähige Parenchym ist in der Umgebung der Geschwulst infolge Atrophie und Nekrose oft nur sehr minimal. Wucherungserscheinungen von Seiten des Nierenparenchyms selbst wurde bei diesen Tumoren nicht beobachtet.

Die Nebenniere, auf der die erkrankte Niere liegt, erweist sich in den meisten Fällen völlig intakt; in wenigen Fällen war sie infolge der Größenzunahme der Nierengeschwulst in den Tumor aufgegangen. Allerdings kommt es zuweilen vor, daß die ganze Nebenniere unter der Albuginea der Nierenoberfläche, und zwar stets am oberen Pole aufsitzt. Eine von einer derartig verlagerten Nebenniere ausgehende Geschwulstbildung kann man dann natürlich nicht als aus aberrierten Nebennierenkeimen entstanden bezeichnen. In einem solchen Falle muß auch die Nebenniere derselben Seite an ihrem normalen Platz fehlen.

Die Metastase der malignen Nebennierengeschwülste erfolgt auf dem Blutwege, nur äußerst selten durch die Lymphbahnen. Embolisch entstandene Geschwülste sind in Lunge, Brustfell, Herz, Rippen, Wirbelsäule, Zwerchfell, Bauchfell, Magen, Leber, Bauchspeicheldrüse, Niere, Harnblasenschleimhaut und retroperitonealen Lymphdrüsen gefunden worden. Häufig findet man in der Nähe derartiger Tumoren die Venen, vor allem die Vena renalis, voller Geschwulstthromben. Diese Eigenschaft dieser Geschwulst, Metastasen zu bilden, kennzeichnet neben der Neigung zu progressivem Wachstum ihre Bösartigkeit zur Genüge. Daß die Metastasen oft den Typus der regelmäßigen Nebennierenrinde zeigen, ist sehr interessant, während der primäre Tumor differente Bildungen aufweist. Clairmont berichtet einen sehr interessanten Fall von Verschleppung der Geschwulstkeime während der Operation. Bei dem Patienten war wegen malignen Tumors der rechten Niere die Nephrektomie gemacht worden. Bei der Operation riß die rechte Pleura in Ausdehnung von ca. 7 cm ein, und wurde sogleich durch Seidennähte geschlossen. Nach 9 Jahren starb Pat. an Lungenabsceß. Durch Section wurde Bronchus und Lymphdrüsengeschwulst, welche mit Nierentumor ganz gleich ist, gefunden.

Die mikroskopischen Befunde der aus versprengten Nebennierenkeimen hervorgegangenen Nierengeschwulst sind bei gut- oder bösartigen Formen verschiedenartig. Bei den ersteren beobachtet man am häufigsten normalen Nebennierenbau, welcher meist aus Nebennierenrindengewebe besteht, während bei letzterem neben der typischen Structur auch der typische Bau in die Erscheinung tritt. Die Geschwulst, welche aus den Zellen

der Marksubstanz der Nebenniere hervorgeht, scheint außerordentlich selten zu sein. Die von mehreren Autoren, wie Grohé, Graupner, Sabolotonow, Kostenko und besonders Borst, behauptete Structur des Grawitz'schen Tumors ist etwa folgende:

Bei gutartigen Formen sieht man immer den Typus der normalen Nebenniere; die polygonalen, großen Zellen sind in Form von Säulen und rundlichen Haufen (gewöhnlich aus einer oder zwei Zellreihen bestehend) in den Maschen eines reich entwickelten Papillarnetzes angeordnet, das im wesentlichen das Geschwulststroma bildet. Die Zellen selbst sind groß, größer als Harnkanälchenepithelien, meist polygonal, selten mehr rundlich, haben grobkörniges, vakuoläres Protoplasma und einen runden Kern; sie sind stets mehr oder weniger mit Fett infiltriert (größere und kleinere Fettropfen bei intakten Kern) und enthalten gewöhnlich auch Glykogen und Lecithin (Gatti); letzteres fand Alexander auch in der normalen Nebenniere, während Glykogen normaler Weise nicht vorkommt. In Schnitten, in welchen Fett und Glykogen extrahiert ist, sehen die Zellen eigenartig durchsichtig, blasig aus; färbbares Protoplasma ist oft kaum mehr vorhanden. Hie und da wurde in den Zellen auch gelbliches Pigment gefunden (Manasse, Ulrich). Manasse fand in den kleinen Geschwülsten auch Zellen von charakteristisch „chromaffiner" Reaktion und mit homogenem Protoplasma; auch Horn hatte marksubstanzähnliche Bilder.

Bei bösartigen Formen finden sich auch noch teilweise gutartige, aber bereits umfangreichere knotige Geschwülste, in welchen die charakteristischen fett- und glykogenhaltigen Zellen zu unregelmäßigen Haufen und sich vielfach kreuzenden Strängen zusammengefügt sind; dabei sind die einzelnen Zellstränge reicher an Zellen, und letztere dabei entweder kleiner als normale Nebennierenzellen oder aber bedeutend größer, sodaß mehrkernige oft äußerst unregelmäßig gestaltete, mit unregelmäßigen lappigen, unförmigen Kernen versehene, oft auch riesenzellartige Formen zur Beobachtung kommen (Busse, Askanazy, Weiß u. a.). Glykogen findet sich in diesen atypischen Geschwülsten überaus reichlich, sowohl innerhalb der Parenchymzellen, als auch innerhalb des Stromas und der Blutgefäße, in letzteren sowohl frei, als auch in den Leucocyten eingeschlossen (Manasse, Lubarsch). Die Blutgefäße stellen sich oft als weiche, spaltförmige Räume (Venen) dar, (Borst, Manasse). In den malignen Formen zeigen ferner ein alveoläres (Busse und Beneke) karcinomähnliche (Alveolärsarkom) oder durch übermäßige Zellwucherung rein sarkomatöses Gefüge; die Zellformen weichen noch mehr in der Beschaffenheit von Protoplasma und Kern und in ihren äußeren Gestalten von der Norm ab; polymorphe, langgestreckte, verzweigte Formen sind beob-

achtet worden (Beneke); auch die Fettinfiltration kann stellenweise zurücktreten oder fehlen (Burckhardt). Graupner sah starke hyaline Degeneration an Stroma und Gefäßen.

Für viele gutartige und maligne suprarenale Formen sind drüsenartige Formationen beschrieben, auch Cysten; die Drüsenräume und Cysten waren mit ein oder mehrschichtigen Epithel ausgekleidet, welches sogar kubisch bis schön cylindrische Formen annahm. (Busse, Kelly, Askanazy, Graupner, Lubarsch u. a.). Gelegentlich wurde sogar ein papilläres Einwachsen des Epithels konstatiert (Busse, Horn, Metzner, Hansemann und Askanazy). Vielfach fand man Blut in den drüsenartigen Räumen.

Allen aus versprengten Nebennierenkeimen sich entwickelnden Geschwülsten, den gutartigen sowohl, wie den malignen, ist eine bindegewebige Kapsel eigen. Da die fraglichen Tumoren in der Regel subkapsulär in der Niere gelegen sind, wird ein Teil der Geschwulstkapsel von der Nierenkapsel gebildet. Ein anderer Teil der Kapsel gehört der Neubildung von Anfang an zu. Man findet in der Kapsel Hypernephroider Tumoren nur selten und nicht in gleichmäßiger Weise Reste von Glomeruli und Harnkanälchen, und eigentlich nur dann, wenn die Geschwulstbildung bereits weit vorgeschritten war. Es ist vielfach sehr deutlich nachzuweisen, daß die Kapsel, welche der dicht an die Nierensubstanz angrenzende Teil ist, anderen Ursprungs ist, denn sie ist meist zell- und blutgefäßreicher, sowie fast immer entzündlich infiltriert. An anderen Fällen, wo die Kapsel besonders dünn ist, ist nirgends Nierengewebe in der Kapsel zu entdecken. Von dieser gehen dicke bindegewebige Septen aus, die die einzelnen Knollen des Tumors voneinander scheiden.

Die Tumoren zeigen ferner große Neigung zum zelligen Zerfall. Diese Neigung ist schon bei benignen Nebennierengeschwülsten sehr hochgradig und bildet an sich keine charakteristische Eigenschaft speziell der malignen Formen. In jedem dieser Tumoren ist der zellige Zerfall mehr oder weniger ausgedehnt vorhanden. Eine Ursache dieses Zerfalls sind die in malignen Nebennierentumoren ausnahmslos auftretenden, oft sehr reichlichen Blutungen, durch die große Abschnitte der Geschwulst der Nekrose anheimfallen können. Als Ueberreste älterer Blutungen findet man häufig umgewandelten Blutfarbstoff in Form feiner Pigmentkörnchen, die die Eisenreaktion geben. Nach Lubarsch findet man Kernzerfall häufig, ebenso myxomatöse Degeneration und Bildung von Hohlräumen sogenannte Cysten, die mit gallerartiger Flüssigkeit angefüllt sind.

Ueber die klinischen Symptome der Grawitz'schen Tumoren findet man in den Literaturen bei Borst, Solms,

Schrenk, Leeser und besonders Westphal etwa folgende Angaben:

Gutartige kleine Tumoren verlaufen fast ganz symptomlos und werden bei der Sektion oder Operation als zufälliger Befund beobachtet. Bei den malignen Formen, welche durch rasch wachsende, große knollige Geschwulst hervortreten, pflegt man dagegen auch vier Kardinalsymptome, welche meist sich bei allen malignen Nierengeschwülsten zeigen, zu beobachten. Diese Symptome sind Schmerz, Tumor, Hämaturie und Kachexie.

Die Schmerzen, die in der Regel wohl durch den Druck der Geschwulst auf die Niere zurückzuführen sind, sind etwa in der Hälfte aller Fälle ausgesprochen. Die Art und die Lokalisation der Schmerzen ist verschieden. Ihr häufiger Sitz ist die Nieren- oder Lendengegend; in manchen Fällen handelt es sich im Beginn der Erkrankung oder auch während des ganzen Verlaufes nur um ein leichtes Druck- oder einziehendes Gefühl, in anderen Fällen dagegen um sehr heftige kolikartige Schmerzen, die nicht selten anfallweise auftreten, oft von Erbrechen und Hämaturie begleitet. In manchen Fällen sind die Schmerzen abhängig von der Lage des Patienten; so nahmen sie bei einem bei Lagerung auf die kranke Seite zu, bei anderem wurden sie bei Rücklage stärker, wieder bei anderen nur beim Umhergehen oder beim Sitzen, oder beim Heben der Oberschenkel. Die Schmerzen können von der Nierengegend nach verschiedenen Richtungen hin ausstrahlen; so in den Rükken, in die Beine; häufig strahlen sie in die Blase aus und in die Glans penis. Blasenschmerzen, Schmerzen beim Urinieren, treten ferner dann auf, wenn infolge von Hämaturie Bildung von Blutgerinnseln und Verschluß der Harnwege zustande kommt. Manchmal werden die Schmerzen in der Kreuzgegend empfunden, oder in der Magengegend, oder auch in der Blinddarmgegend. Schmerzen in der Hüfte und in einem Beine können eine Ischias vortäuschen. In einigen Fällen klagen die Kranken auch nur über Parästhesie, z. B. über ein Gefühl von Taubsein.

Der Tumor der Niere ist in der Mehrzahl der Fälle der Palpation zugänglich unter den 101 der Statistik zugrunde gelegten Fällen war sie in 68 Fällen möglich (Westphal). Daß der obere Pol der Niere der typische Ort für diese Geschwulst sei, ist noch nicht zu bestätigen (Westphal). Die Geschwulst ging nach Tietz zehnmal (36 mal) vom oberen Pol aus, elfmal vom unteren; einmal sitzt die Geschwulst der Hohlvene auf, dreimal nimmt sie die ganze Niere ein, zweimal nur die Mitte; einmal ist sie auf den Nierenstiel gewachsen. Der Sitz der Geschwulst wurde nach der Westphal'schen Statistik in 49 Fällen linksseitig, in 39 Fällen rechtsseitig (13 Fälle unbekannt)

beobachtet. Die Größe der Tumoren schwankt zwischen Apfel- bis Mannsfaust- und Mannskopfgröße, und sehr oft finden wir Tumoren von Kindskopf- und Mannskopfgröße. Die Oberfläche der Tumoren wird bald als glatt, bald als knollig angegeben; ihre Konsistenz meist als hart, manchmal aber auch als weich. Nicht selten haben sie cystischen Charakter; der Inhalt dieser Cysten ist fast immer durch zerfallenen Blutfarbstoff schokoladebraun gefärbt und enthält reichliche Cholestearinkristalle und Fettröpfchen. Das Auftreten eines tastbaren Tumors war in elf Fällen unter den von Westphal zusammengestellten 101 Fällen das erste Symptom der Erkrankung. Bei diesen palpatorischem Nachweis können nach Israel drei verschiedene Befunde erhoben werden: entweder gelingt es, den Tumor selbst zu fühlen, als „Prominenz über dem normalen Nierenniveau", oder man findet eine gleichmäßige glatte Vergrößerung der Niere, oder man kann den unteren Teil der Niere in größerer Ausdehnung tasten als normal, weil eine unsichtbare und nicht fühlbare Geschwulst der oberen Nierenhälfte die Niere in toto herabgedrängt wird. Bei der Untersuchung ist sorgfältige, streng methodische, bimanuelle Palpation sehr wichtig; so konnte Israel unter 68 malignen Nierentumoren 62 mal den Tumor palpieren; und zwar gelang es ihm in fünf Fällen, die Diagnose durch die Palpation schon an sehr kleinen Geschwülsten von Himbeer-, Kirschen- und Pflaumengröße zu stellen, die in der Respirationspause völlig von den Rippen bedeckt waren.

Die Haematurie ist ein Hauptsymptom der Nierentumoren; speziell bei den Grawitz'schen Tumoren ist sie ein sehr häufig anzutreffendes Zeichen. Häufig bildet die Hämaturie das erste Zeichen der Krankheit, sie tritt in der Regel in einzelnen Anfällen auf, die häufig mit heftigen Schmerzen einhergehen. Die Blutung ist oft sehr stark; in vielen Fällen bilden sich Blutgerinnsel, welche die Harnwege verstopfen, dadurch Harnverhaltung und heftige Schmerzen verursachen und Katheterismus notwendig machen können. Zwischen den einzelnen Anfällen von Haematurie kann der Urin völlig frei von Blut sein, oder es finden sich im Harnsediment nur spärlich rote Blutkörperchen. In einigen Fällen sind ferner im Harn Gewebstückchen erschienen, die als Teile einer Geschwulst imponieren. Die Ursache der Blutung liegt bei dem großen Gefäßreichtum vieler Geschwülste in Arosionen größerer Gefäße, geschwürigen Zerfall der Geschwulstmassen, eventuell auch in einfacher Kongestionshyperämie mit Gefäßzerreißung. Damit es zur Hämaturie kommt, muß die blutende Stelle mit dem Nierenbecken kommunizieren und der Ureter durchgängig sein.

Die Kachexie ist ebenfalls ein Hauptsymptom der malignen Nierentumoren, und Grawitz'schen Tumoren können hoch-

gradige Kachexie verursachen. In manchen Fällen besteht eine recht beträchtliche Anämie, die meist durch wiederholte heftige Hämaturie und Tumormetastasen in den Knochen entsteht. Starkes Fieber erscheint bei Grawitz'schen Tumoren, besonders in Fällen, mit multipler Metastasenbildung. Von den Befunden an anderen Organen spielt die Bildung von Metastasen die Hauptrolle; sie können in den verschiedensten Organen auftreten, können das Krankheitsbild wesentlich beeinflussen, und wenn das primäre Leiden latent bleibt, zu diagnostischen Irrtümern führen. Die Neigung zur Metastasenbildung auf hämatogenem Wege ist wohl auf die Eigenschaft der Geschwulst, in Venen einzubrechen, zurückzuführen. Am häufigsten sind die Metastasen in den Lungen, in welchen das Zeichen der Infiltration der Lunge hervortritt. Neben den Lungen ist häufig auch die Pleura erkrankt, nicht selten mit Exsudatbildung, selbst eitriger Natur. Auch im Herzen kommen gelegentlich Metastasen vor. Auch wenn keine solchen Metastasen vorliegen, treten im vorgeschrittenen Stadium manchmal die Erscheinungen der Herzschwäche in den Vordergrund. Ferner wurde auch eine Pericarditis sicca beobachtet. Westphal berichtet, daß in vier von ihm beschriebenen Fällen der Blutdruck gesteigert war. Die Verdauungsstörungen sind in den Literaturen häufig erwähnt, aber fast ohne Bedeutung. Die Leber war häufig Sitz von Metastasen. Symptome, die auf ein Leberleiden hinweisen, sind aber nur in einem Fall in den Vordergrund getreten, wo es sich um einen Verschluß der Lebervenen durch die Wucherung des Tumors in der Vena cava handelte. Auch im Pancreas und in der Milz kommen gelegentlich Metastasen vor; recht häufig sind auch Metastasen in den Knochen. Diese Knochenmetastasen können sehr heftige Schmerzen verursachen, und wenn der primäre Tumor latent bleibt, zu diagnostischen Irrtümern führen. Je nach dem betroffenen Knochen können diese Metastasen verschiedene Folgen nach sich ziehen. Metastasen in den Wirbeln und in den Schädelknochen können zu schweren nervösen Erscheinungen, wie Kompression des Rückenmarks, Hirndrucksymptomen, Veranlassung geben. Nicht selten finden sich Metastasen auch in der Niere und Nebenniere der anderen Seite. Eine häufigere Komplikation bildet ferner die Amyloidose der inneren Organe. Von sonstigen Symptomen ist noch das Auftreten einer Varikocele auf der Geschwulstseite zu erwähnen (Guyon). Auch Fehlen des Patellarreflexes kommt vor (Westphal). Motorische Lähmungen infolge Drucks eines Grawitz'schen Tumor auf Nervenstämme sind selten. (Westphal.)

Die klinische Diagnose eines malignen Nierentumors ist nicht schwierig, wenn die bekannten vier Hauptsymptome zusammen vorhanden sind. Leider sind in der Mehrzahl der Fälle

diese Symptome nicht vereinigt, sondern meist nur einzeln oder zu zweien gegeben. Besonders eine sichere Entscheidung auf Grund klinischer Symptome zwischen Grawitz'schen Tumoren und anderen malignen Geschwülsten ist außerordentlich schwierig; aber diese genauere Differentialdiagnose ist klinisch eigentlich bedeutungslos. Nach einigen Autoren ist es bemerkenswert, daß Hypernephrome meist lange Zeit latent verlaufen, d. h. daß sie schon eine ganz beträchtliche Größe erreicht haben, ehe sie sich klinisch als maligne Neoplasmen kundgeben. Neben diesem anfänglich sehr langsamen Wachstum bilden die gerade hier sehr häufigen intermittierenden Haematurien ein weiteres charakteristisches Kennzeichen.

Ich habe eine größere Anzahl von Fällen aus der Literatur und besonders aus der diesbezüglichen Westphal'schen Tabelle zusammengestellt. Bevor ich zu unserem Fall übergehe, möchte ich die Fälle tabellarisch aufführen.

Tabelle über die bisher veröffentlichten Fälle von Grawitz'schen Tumoren.

+ = positiv, — = negativ, r. = Rechts, l. = links, M. = Männlich, W. = Weiblich.

Nummer	Jahreszahl	Autor	Alter	Geschlecht	Sitz des Tumors	Zuerst bemerkte Symptome	Tastbarer Tumor	Schmerzen	Hämaturie	Metastasen	Bemerkungen
1	1883	Grawitz	52	—	l.	Harnbeschwerden, Trübung des Urins.	—	—	+	.....	.....
2	1883	Grawitz	53	W.	r.	.....	...	...	...	.....	.....
3	1888	Strübing	72	M.	r.	Magenstörung.	+	+	+	+ Leber	Sect.
4	1888	Strübing	64	W.	l.	Schmerzen.	+	+	—	.....	Operat.
5	1888	Löwenhardt	46	M.	r.	.....	—	—	—	+ An d. l. Clavicula.	Sect.
6	1888	Strübing	35	W.	l.	Tumor.	+	—	—	.....	Operat.
7	—	Rupprecht	$2^1/_2$	W.	r.	Tumor.	+	—	—	.....	Operat.
8	1891	Beneke	53	M.	l.	Tumor.	+	—	—	.....	.....
9	1891	Horn	68	M.	l.	.....	...	...	...	—	.....
10	1891	Horn	37	M.	l.	.....	...	...	...	+ Vena cava inferior	Sect.
11	1891	Villaret	37	M.	l.	Hämaturie, Schmerzen.	—	+	+	.....	.....
12	1892	Israel	64	M.	r.	Schmerzen.	—	+	—	+ Rippe, Leber, Lungen.	Sect.
13	1890	de Paoli	37	M.	l.	.....	...	...	...	+ Lymphdrüsen.	Sect.
14	1893	Sudeck	90	W.	r.	.....	...	...	...	.....	.....
15	1892	Jeimke	48	M.	l.	Schmerzen,	+	+	+	.....	Operat.
16	1893	Sudeck	60	W.	—	.....	...	...	...	+ Lungen.	Sect.
17	1883	Marchand	20	W.	l.	.....	...	...	...	+ Leber.	Sect.
18	1892	Driessen	34	W.	r.	Anschwellen d. r. Bauchseite.	+	+	—	.....	Operat.
19	1892	Driessen	79	M.	—	.....	...	...	...	.....	.....
20	1894	Lubarsch	54	M.	l.	Tumor.	+	—	—	+ Retroperitoneale Drüsen, Pancreas, Lunge, Pleura, Schilddrüse.	Sect.

21	1894	Lubarsch	52	M.	r.	Hämaturie.	+	—	+	+ Lymphdrüsen, Lungen.	Operat. Sect.
22	1894	Lubarsch	64	W.	r.	Schmerzen.	—	+	+	.....	Operat.
23	1894	Lubarsch	73	M.	r.	Harnverhaltung.	+	—	—	+ Lunge, Pleura.	Sect.
24	1894	Lubarsch	59	M.	—	.....	...	...	...	.....	.....
25	1894	Lubarsch	40	M.	—	Tumor.	+	—	+	.....	Operat.
26	1894	Lubarsch	50	M.	l.	Schmerzen.	—	+	+	.....	Operat.
27	1894	Azkanazy	54	M.	l.	Tumor.	+	—	+	.....	Operat.
28	1894	Israel	42	M.	l.	Hämaturie.	+	—	+	.....	Operat.
29	1894	Hildebrandt	47	M.	r.	Hämaturie vor 8 Jahren.	+	—	+	.....	Operat.
30	1894	Dittel	50	M.	l.	Hämaturie.	+	—	+	.....	.....
31	1895	Karewski	37	W.	l.	Schmerzen.	+	+	—	.....	Operat.
32	1895	Cullen	49	W.	r.	Tumor.	...	...	...	.....	.....
33	1895	Perthes	46	W.	l.	Hämaturie.	+	—	+	+ Mediastinum, Pleura, Lungen. Leber, Herz.	Operat. Sect.
34	1895	Perthes	56	M.	r.	Schmerzen.	+	+	+	+ Leber.	Operat., Sect.
35	1895	Perthes	50	M.	r.	Hämaturie seit 1 Jahr.	+	+	+	.....	Operat.
36	1896	Ulrich	54	M.	l.	Schmerzen seit 7 Jahren.	+	+	+	.....	Operat.
37	1896	Ulrich	54	M.	r.	Hämaturie.	+	+	+	.....	Operat.
38	1896	Ulrich	47	W.	r.	Schmerzen.	+	+	—	.....	Operat.
39	1896	Marischler	61	M.	r.	Schmerzen.	+	+	+	+ Leber, Lunge, Wirbelsäule.	Sect.
40	1896	Gatti	62	W.	r.	Schmerzen.	+	+	+	.....	Operat. Vor 2 J. Fall.
41	1896	Manasse	53	W.	r.	Krämpfe im Rücken.	+	+	—	.....	Operat.
42	1896	Manasse	63	M.	l.	Kolik, Hämaturie.	—	+	+	.....	.....
43	1896	Lotheisen	20	M.	r.	.....	+	—	—	.....	Operat.
44	1896	Lotheisen	56	W.	r.	.....	+	—	—	.....	Operat.
45	1896	Beneke	51	M.	r.	Abmagerung.	—	—	+	+ Lungen, Bauchdrüsen.	Sect.
46	1897	Bräuninger	50	M.	l.	Hämaturie seit 3 Jahren.	+	+	+	.....	Operat. Nach $4^1/_2$ J. gesund.
47	1898	Braatz	44	W.	l.	Hämaturie seit 4 Jahren, Schmerzen.	+	+	+	.....	Operat.
48	1898	Braatz	49	W.	r.	Druck in der rechten Seite.	+	+	+	.....	Operat.
49	1898	Pinner	35	M.	r.	Schmerzen.	—	+	+	.....	Operat.
50	1898	Sykow	63	W.	l.	Tumor.	+	+	+	.....	.....
51	1898	Sykow	58	W.	l.	Schmerzen, Fieber.	+	—	—	.....	Operat.
52	1898	Kelly	64	M.	l.	.....	...	...	...	—	Sect.

Nummer	Jahreszahl	Autor	Alter	Geschlecht	Sitz des Tumors	Zuerst bemerkte Symptome	Tastbarer Tumor	Schmerzen	Hämaturie	Metastasen	Bemerkungen
53	1898	Kelly	59	M.	l.	.....	...	...	...	+ Lungen.	Sect.
54	1898	Kelly	50	M.	l.	.....	...	...	...	—	Sect.
55	1898	Kelly	54	W.	r.	.....	...	...	...	+ Lungen.	Sect.
56	1898	Weiss	27	W.	l.	Vergrösserung des Bauches.	+	—	—	+ Ileopsoas.	Operat., Sect.
57	1898	Rudolph	56	M.	l.	Hämaturie.	+	—	+	.....	Operat.
58	1898	Graupner	55	M.	l.	Hämaturie seit 2 Jahren.	—	—	+	.....	Operat.
59	1899	Busse	55	M.	l.	Hämaturie.	—	—	+	.....	Operat.
60	1899	Busse	54	M.	l.	Hämaturie.	+	—	+	+ Lunge.	Sect.
61	1899	Busse	66	W.	l.	Hämaturie, Schmerzen.	+	+	+	.....	Operat.
62	1899	Busse	41	W.	l.	Hämaturie.	+	—	+	.....	Operat.
63	1899	Busse	54	M.	—	.....	...	...	...	.....	Exstierpiertes Material
64	1899	Braatz	—	W.	l.	Tumor.	+	—	—	.....	.....
65	1900	Füchte	56	W.	l.	Tumor.	+	—	+	+ r. Niere, Milz, Lungen.	Sect.
66	1900	Hartung	36	M.	r.	Schmerzen, Hämaturie.	+	+	+	—	Operat., Sect.
67	1900	Hartung	72	M.	r.	.....	...	...	...	—	Sect. zufällig.
68	1900	Pallikan	19	M.	l.	Hämaturie.	+	+	+	.....	Operat.
69	1900	Pallikan	41	W.	l.	Hämaturie seit 5 Jahren.	+	+	+	+ Lymphdrüsen, Lungen	Operat., Sect.
70	1900	Burkhardt	46	M.	l.	Hämaturie seit 4 Monaten.	+	—	+	.....	Operat.
71	1900	Burkhardt	ca 40	M.	l.	Hämaturie.	+	—	+	.....	Operat.
72	1900	Burkhardt	ca 50	M.	l.	Schmerzen.	—	+	+	+ Lungen.	Operat., Sect.
73	1900	Burkhardt	57	W.	r.	Schmerzen.	+	+	—	—	Operat., Sect.
74	1900	Willbrecht	52	M.	l.	Appetitlosigkeit, Kräfteverfall.	+	—	—	.....	Operat.
75	1900	Stratz	44	W.	r.	Tumor.	+	+	+	.....	Operat.
76	1900	Tietz	54	M.	r.	Hämaturie, Schmerzen.	+	+	+	.....	Operat.
77	1900	Tietz	47	W.	r.	Schmerzen.	+	+	+	.....	Oper. Ueber 7 Jahre lang gesund.
78	1900	Tietz	46	W.	r.	Hämaturie.	+	—	+	+ Lunge, Herz, Leber, Pleura, Mediastium.	Operat. Sect. Recidiv.
79	1900	Tietz	56	M.	r.	Schmerzen seit 2 Jahren.	—	+	+	+ Leber.	Operat., Sect.

80	1900	Tietz	50	M.	l.	Schmerzen.	—	+	+	+ Lungen.	Sect.
81	1900	Tietz	57	W.	r.	Schmerzen.	+	+	—	.....	Operat.
82	1900	Tietz	44	W.	l.	Schmerzen.	+	+	+	.....	Operat. 3 J. lang. ges.
83	1900	Tietz	50	W.	l.	Tumor.	+	—	—	.....	Operat.
84	1901	Permann	57	M.	l.	Tumor.	+	—	—	.....	Operat.
85	1901	Tietz	64	W.	r.	Schmerzen, Hämaturie.	+	+	+	.....	Operat.
86	1901	Tietz	50	M.	l.	Schmerzen seit 7 Jahren, Hämaturie.	+	+	+	.....	Operat.
87	1901	Tietz	39	W.	r.	Hämaturie.	+	—	+	.....	Operat.
88	1901	Tietz	49	W.	r.	Tumor.	+	+	—	.....	Operat.
89	1901	Schicke	47	W.	l.	Schmerzen.	+	+	+	.....	Operat.
90	1901	Grohé	39	M.	l.	Schmerzen, Hämaturie.	+	+	+	—	Operat., Sect.
91	1901	Grohé	46	M.	l.	Hämaturie.	+	—	+	—	Operat., Sect.
92	1901	Grohé	44	W.	r.	Schmerzen.	+	+	—	.....	Operat.
93	1901	Grohé	49	W.	r.	Tumor, Schmerzen.	+	+	+	.....	Operat.
94	1901	Grohé	56	M.	r.	Schmerzen, Hämaturie.	+	+	+	.....	Operat.
95	1901	Grohé	45	W.	l.	Tumor.	+	—	—	.....	Operat.
96	1901	Grohé	45	M.	r.	Hämaturie seit 2 Jahren, Schmerzen.	+	+	+	.....	Operat.
97	1901	Grohé	53	W.	r.	Metastase am Schädel.	+	—	—	.....	Operat.
98	1902	Hansemann	60	W.	—	Tumor.	+	—	+	.....	.....
99	1902	Weidner	45	M.	l.	Schmerzen seit 3 Jahren.	+	+	+	.....	Operat.
100	1902	Weidner	47	M.	—	Abmagerung.	—	—	+	.....	Operat.
101	1902	Küster	56	M.	—	Maligne Erscheinung.	—	—	+	.....	Operat.
102	1902	Denzinger	60	M.	l.	Schmerzen.	—	+	+	+ Milz.	Sect.
103	1903	Thomdike	48	M.	r.	Hämaturie.	+	—	+	.....	Operat.
104	1903	Thomdike	52	W.	r.	Hämaturie, Schmerzen.	+	+	+	.....	Operat.
105	1903	Thomdike	52	M.	—	Hämaturie, Schmerzen.	—	+	+	.....	Operat,
106	1903	Böhler	51	M.	r.	Hämaturie, Schmerzen.	+	+	+	+ Linke Niere, Lunge, Rippe, Pleura, Lymph.	Sect.
107	1903	Böhler	55	M.	r.	Hämaturie.	+	+	+	+ Lymphdrüsen.	Sect.
108	1903	Böhler	67	M.	r.	Hämaturie.	+	—	+	+ Lunge, r. Oberschenkel.	Sect.
109	1903	Böhler	75	M.	l.	.....	...	...	...	.....	.....
110	1903	Böhler	60	W.	r.	Oedem.	...	...	...	.....	.....
111	1903	Böhler	63	M.	l.	Kräfteverfall.	—	—	—	+ Lungen.	Sect.
112	1903	Böhler	64	W.	l.	Comatös eingebr.	—	—	—	+ Lungen, Herz.	Sect..

Nummer	Jahreszahl	Autor	Alter	Geschlecht	Sitz des Tumors	Zuerst bemerkte Symptome	Tastbarer Tumor	Schmerzen	Hämaturie	Metastasen	Bemerkungen
113	1903	Böhler	71	W.	l.	.....	...	...	...	+ Lungen, Leber, Niere, Rippe, Lymphdr., Obersch.	Sect.
114	1903	Böhler	50	M.	r.	Plötzliche Kopfschmerzen.	...	...	...	+ Gehirn, Wirbel.	Sect.
115	1904	Schrenk	46	W.	l.	Fieber, Nierensenkung.	+	+	—	.....	Operat.
116	1904	Solms	60	W.	r.	Schwach.	+	—	—	+ Lunge, Milz, Leber.	Sect.
117	1904	Kozubowsky	39	M.	r.	Abmagerung, Hämaturie.	+	—	+	+ Niere, Lendenwirbel.	Operat. u. Sect.
118	1904	Kozubowsky	47	M.	r.	Schmerzen, Hämaturie.	+	+	+	.....	Operat.
119	1905	Israel	54	W.	l.	Schmerzen.	+	+	+	+ Milz.	Operat. u. Sect.
120	1905	Funccius	53	W.	r.	Schmerzen.	+	+	+	+ Ovararium, Pancress, Niere.	Sect.
121	1905	Neumann	67	M.	r.u.l.	.....	...	...	...	+ Lymphdrüsen.	Sect.
122	1905	Penckert	50	M.	r.	Hämaturie.	—	+	+	.....	Operat.
123	1905	Penckert	48	M.	r.	Schmerzen, Hämaturie.	—	+	+	.....	Operat.
124	1905	Penckert	61	W.	r.	Hämaturie, Tumor.	+	—	+	.....	Operat.
125	1907	Sabolotnow	60	M.	l.	Hämaturie.	—	—	+	+ Lungen, Leber.	Sect.
126	1907	Sabolotnow	68	W.	r.	.....	...	...	...	+ Lung., Pleura, Nebenniere.	Sect.
127	1907	Sabolotnow	48	M.	l.	Hämaturie.	—	—	+	—	Sect.
128	1907	Sabolotnow	59	W.	r.	.....	...	...	...	+ Omentum, Leber.	Sect.
129	1907	Sabolotnow	51	W.	r.	.....	...	...	...	.....	Sect. mat.
130	1907	Sabolotnow	43	M.	r.	.....	...	...	...	.....	Sect. mat.
131	1907	Sabolotnow	74	M.	—	.....	...	...	...	.....	Sect. mat.
132	1907	Sabolotnow	71	M.	r.	.....	...	...	...	.....	Sect. mat.
133	1907	Sabolotnow	38	W.	—	.....	...	...	...	.....	Exstierpiertes Material
134	1907	Sabolotnow	63	M.	l.	.....	...	...	...	—	Sect.
135	1907	Sabolotnow	58	W.	—	.....	...	...	...	.....	Exstierpiertes Material
136	1907	Hoffmann	56	M.	r.	Schmerzen i. l. Bein	—	—	—	+ Pleura, Milz, Rippe.	Sect.
137	1907	Hoffmann	60	W.	l.	Schmerzen b. Urin. u. Stuhl.	—	+	—	+ Lunge, Scheide, Blase, Tibia.	Sect.
138	1910	Sonneberg	56	W.	r.	.....	...	...	...	—	Sect.
139	1910	Westphal	63	M.	l.	Schmerzen.	—	+	+	+ Lunge, Leber, Niere.	Sect.

140	1910	Westphal	63	M.	l.	Hämaturie.	—	—	+	+ Lnnge, Leber.	Sect.
141	1910	Westphal	30	M.	l.	Abmagerung, Schmerzen.	+	+	—	+ Rechte Nebenniere.	Sect.
142	1910	Westphal	61	M.	l.	Schmerzen.	+	+	—	+ Leber, Lunge, Retroperitoneale Lymphdrüsen.	Sect.
143	1910	Westphal	43	M.	l.	Hämaturie.	—	+	+	+ Leber, Zwerchfell m. Lunge	Sect.
144	1910	Westphal	37	M.	r.	Hämaturie.	—	—	+	—	Sect.
145	1910	Westphal	67	M.	r.	Schmerzen.	—	+	—	+ Lendenwirbel.	Sect.
146	1910	Leeser	63	W.	r.	Tumor.	+	—	—	.....	Operat.
147	1911	Kostenko	50	M.	l.	Allgemeiner Kräfteverfall.	...	...	...	—	Sect.
148	1911	Kostenko	53	W.	r.	Schmerzen, Hämaturie.	+	+	+	.....	Operat. 7 Jahre ges.
149	1911	Kostenko	48	M.	l.	Vergrösserung des Bauches.	—	—	—	+ Peritoneum, Leber, Niere, Lunge, Gehirn, Pancreas.	Sect. 2 Wochen vorher gefallen.
150	1911	Kostenko	53	M.	r.	Tumor.	...	...	...	+ Leber.	Sect.
151	1911	Kostenko	53	M.	l.	Hämaturie.	+	—	+	.....	Operat. Verletz. d. l. S.
152	1911	Kostenko	22	W.	l.	Schmerzen.	+	+	—	+ Leber, Lungen, Bauchdr.	Sect.
153	1911	Kostenko	46	M.	r.	Gelenkschmerzen.	—	—	—	+ Lungen.	Sect.
154	1911	Kostenko	48	M.	r.	Schmerzen, Tumor.	+	+	—	—	Sect.
155	1911	Kostenko	60	M.	l.	Tumor.	+	—	—	.....	.....

Fall: Frau K. Z., 54 Jahre alt, die Pat. ist privat. Vor 6 Jahren Mammacarcinom-Operation, jetzt ein leichtes Recidiv und mäßige Kachexie. Die Patientin fühlte seit einem halben Jahre rechtsseitigen Lumbalschmerz und vier Wochen vor der Operation (Nephrectomie) wurde zum erstenmal an der rechten Lumbalgegend eine große Geschwulst konstatiert. Die Anamnese ergab kein Trauma, keine Haematurie und auch keine anderen Besonderheiten.

Operation: 7. Mai 1913. (Operateur: Geh. Hofrat Professor Dr. Döderlein.)

Flankenschnitt. Nach Durchtrennung der Muskeln wird das Peritoneum eröffnet und vom Schnitt aus die linke Niere abgetastet und als gesund gefunden. Die rechte ist auf Kindskopfgröße vergrößert. Sie wird aus dem Nierenbett herausgeschält, die Gefäße werden mit Klammern gefaßt, durchschnitten und unterbunden. Eine starke Blutung im äußerst reichlich entwickelten Fett der Nierenumgebung wird sorgfältig gestillt. Schluß des vorher eröffneten Peritoneum mit fortlaufender Naht; Drainage, Schluß der Wunde in mehreren Etagen.

Pathologisch-anatomischer Befund des Nierentumors.

Makroskopischer Befund am 15. Tage nach der Operation: Das Präparat ist in Formalinlösung konserviert. Die exstirpierte Geschwulst ist etwa mannsfaustgroß und sitzt am oberen äußeren Teil der rechten Niere. An ihrer oberen inneren Hälfte am Hilus und am unteren Pol sieht man die normalen Formen der Niere, welche glatte Oberfläche hat. Die Form der Geschwulst ist etwas oval, und an der Oberfläche befinden sich zwei große, platte Vorwölbungen. Die Abgrenzung der Geschwulst ist deutlich und an dieser Stelle sieht man eine leichte Vertiefung, von welcher viele Blutgefäße nach der Geschwulst verlaufen. Die Nierenkapsel ist im allgemeinen blutgefäßreich, und leicht abziehbar. In der Schnittfläche sieht man zuerst, daß die Geschwulst dicht unter der Kapsel liegt. An der Schnittfläche befindet sich ein taubeneigroßer oberer Teil und ein etwa dreimarkstückgroßer unterer Teil der Niere im normalen Zustande. Die übrige Rinden- und Marksubstanz ist durch die Geschwulstmasse zerstört. Die Ausdehnung der Geschwulst beträgt 9 cm Länge (an der Schnittfläche), 7 cm Breite und 6 cm Dicke, während die Niere etwa 9 cm lang ist. (Breite und Dicke der Niere kann man nicht messen, wegen der Tumormasse.) Das Ganze ist durch die Wirkung der Formalinlösung stark verkleinert. Man findet an der Schnittfläche zwei oben und unten nebeneinander gelegene, große, rundliche Knollen, welche durch dünne faserige

Stränge noch in mehrere kleine Knoten getrennt sind. Der obere Knollen ist rundlich und etwa zweimal größer, als der untere; die Farbe an der Schnittfläche ist im Centrum meistens gelblich, in der Peripherie grauweißlich. Die Consistenz ist am gelblichen Teile etwas weicher, als am grauweißlichen. Die Umgebung der Knollen ist am freien Rand mit etwas verdickter Nierenkapsel bedeckt; an der Grenze zwischen dem Nierenparenchym und der Knollen ist die Kapsel sehr dick und die Grenze zwischen den beiden Knollen ist an der äußeren Hälfte durch eine dicke, bindegewebige Septe scharf getrennt; an der inneren Hälfte ist die Septe nicht nachweisbar, sondern an dieser Stelle hängen die beiden Knollen durch die Tumormasse miteinander zusammen. Der untere Knollen hat ovale Form; die Farbe ist größtenteils grauweißlich, die Consistenz ist etwas hart. In der Schnittfläche finden sich einige deutlich voneinander getrennte kleine Knoten; die Grenze zwischen dem Nierenparenchym und dem unteren Knollen ist durch eine sehr undeutliche, dünne Septe getrennt. Die übrigen Befunde beider Knollen sind dieselben. Die innere Seite der Geschwulst reicht bis zur Marksubstanz der Niere und hat einen Teil davon zerstört. Makroskopisch nachweisbare Cystenbildung und flüssige Erweichung sind nicht vorhanden. Ureter und Blutgefäße am Hilus zeigen nichts abnormes.

Mikroskopischer Befund: Bei der mikroskopischen Untersuchung von Schnitten aus den Randpartien bemerkt man, daß die Geschwulst überall durch eine dünne oder dicke bindegewebige Kapsel vom Nierengewebe abgegrenzt ist. In dieser Kapsel befinden sich spärliche Reste von atrophischen Glomeruli und Harnkanälchen und ferner rundzelliges Infiltrat, erweiterte Venen und teilweise auch die hineingewachsenen eigentlichen Tumorzellen. Eine schmale Zone des angrenzenden Nierenparenchyms zeigt Vermehrung des interstitiellen Bindegewebes, im übrigen sind an ihm keine Veränderungen nachweisbar. Von der fibrösen Kapsel ziehen schmale Bindegewebszüge in den Tumor hinein, diesen in einige Abschnitte teilend. Die Geschwulstzellen sind groß, vieleckig bis rundlich, größer als normale Nebennierenzellen, und haben einen großen, hellen, durchsichtigen, seltener vakuolenhaltigen, teils kubischen, teils polygonalen Protoplasmaleib; ihre Kerne sind groß, bläschenförmig, mit deutlichen Kernkörperchen. Die Zellen sind deutlich voneinander abgegrenzt, eine Zwischensubstanz ist nicht erkennbar. Außer diesen Tumorzellen sind auch riesenzellenartige, mehrkernige, große Zellen sehr spärlich vorhanden. Das Geschwulststroma besteht fast ausschließlich aus Kapillaren; nur in der Nähe der bindegewebigen Septen sind einige wenige Züge von Bindegewebe zu erkennen, die auf eine kurze Strecke die Kapillaren begleiten. Diese Kapillaren bilden teils

kleine kugelförmige oder alveoläre, teils große sehr unregelmäßig gestaltete Netzwerke, welche mit eigentlichen Tumorzellen angefüllt sind. Die Anordnung der Tumorzellen in den Kapillarnetzen ist überall haufenweise unregelmäßig; die reihenförmige Anordnung, wie in der normalen Substantia fasciculata der normalen Nebennierenrinde, ist nicht nachweisbar. In einigen Netzwerken, besonders in großen, findet man nicht selten kernlose, homogene, gequollene Tumorzellen; diese Gebilde sind im oberen Knollen sehr deutlich. Die Blutgefäße (Venen) und Kapillaren sind in den Tumormassen größtenteils sternförmig. oder spaltförmig erweitert und teils mit Blut vollgepfropft, teils leer; ferner finden sich Haemorrhagien von verschiedenen Graden in den Geschwulstmassen; in solchen Partien sind Tumorzellenhaufen im Blut nachweisbar. In einigen Stellen der Haemorrhagien sind mit Blut gefüllte Cystösegebilde vorhanden.

Die oben niedergelegten klinischen und makroskopisch-mikroskopischen Befunde stellen zweifellos eine maligne Form des Grawitz'schen Tumors dar. Ich fasse das Ergebnis meiner Arbeit in folgende sieben Hauptpunkte zusammen:

1. Unser Fall ist im höheren weiblichen Alter (54 Jahre) beobachtet. Als klinische Symptome sind nur Lumbalschmerzen (seit einem halben Jahre) und mäßige Kachexie vorhanden; der Tumor wurde vier Wochen vor der Operation an der rechten Seite konstatiert.

   Ueber diese symptomatologischen Beziehungen und für die Diagnose wichtigsten Verhältnisse möchte ich auf folgenden Tabellen, welche die bisher veröffentlichten, oben erwähnten Fälle und unseren neuen Fall umfassen, statistisch verweisen.

a) Uebersichtliche Tabelle über Alter und Geschlecht:

Alter	0—10	11—20	21—30	31—40	41—50	51—60	61—70	71—80	81—90	Unbk.	Summa
Männlich	—	2	1	10	29	30	14	6	—	—	92
Weiblich	1	1	2	5	18	×23	10	1	1	1	63
Unbekannt	—	—	—	—	—	1	—	—	—	—	1
Summa:	1	3	3	15	47	54	24	7	1	1	156

Bemerkung: Die mit × bezeichneten Zahlen enthalten in allen Tabellen unseren einen Fall.

Aus dieser Tabelle geht hervor, daß das Alter der Patienten für die Diagnose von gewisser Bedeutung ist, und daß der Tumor fast stets in höherem Alter beobachtet wurde, was auch in unserem Falle zutreffend war. Auch kommt er beim weiblichen Geschlecht in geringerer Zahl als beim männ-

lichen vor, was aber keine ursächliche Bedeutung hat. Ueber den Sitz des Tumors im Körper wurde keine besondere Beziehung konstatiert, wie die folgende Tabelle klar darstellt:

b) Uebersichtliche Tabelle über den Sitz des Tumors im Körper.

Gesammtzahl	Rechts	Links	R. u L.	Unbekannt
156	×71	72	1	12

Die vom Patienten zuerst bemerkten Symptome sind meistens Schmerzen und Hämaturie; die Patienten, welche selbst die Geschwulst fühlten, oder sich über andere Störungen beklagten, sind wenig zahlreich. In unserem Fall traten indessen nur Schmerzen auf.

c) Uebersichtliche Tabelle über die zuerst bemerkten Symptome:

Gesamtzahl	Tumor	Schmerzen	Haematurie	Andere Störungen	Unbekannt
156	21	×52	48	21	31

Die Zeit des Auftretens der zuerst bemerkten Symptome ist verschieden. So schrieb Tietz in seiner Tabelle:

Innerhalb eines Jahres vor der Operation oder Beobachtung des Arztes: 10 Fälle, 1—2 Jahre: 8 Fälle, 2—3 Jahre: 6 Fälle, 3—5 Jahre: 3 Fälle, 7—8 Jahre: 2 Fälle, 20 Jahre: 1 Fall. Nach Grohé 5—6 Monate: 2 Fälle, 1 Jahr: 1 Fall, 2 Jahre: 3 Fälle, 3 Jahre: 1 Fall. Bei unserem Fall treten die Schmerzen vor einem halben Jahre auf.

Die Hauptsymptome bei Grawitz'schen Tumoren sind, abgesehen von Kachexie, erstens tastbarer Tumor und Hämaturie, dann Schmerzen; in unserem Fall ergab sich keine Hämaturie.

d) Uebersichtliche Tabelle über die Hauptsymptome:

Zahl der Fälle	Tastbarer Tumor	Schmerzen	Hämaturie	Keine Symptome oder unbekannt.
156	×90	×67	81	12

2. Trotzdem Hämorrhagien von den verschiedenen Graden in den Tumormassen in unserem Fall vorhanden waren, wurden Hämaturie und metastatische Symptome nicht konstatiert; gleiches ist schon von einigen Autoren wie Grohé, Kostenko beobachtet worden. Metastasen wurden von mehreren Autoren in 52 Fällen von den ganzen 66 Sektionen konstatiert, und zwar meistens in den Lungen und in der Leber, wie schon erwähnt.

Uebersichtliche Tabelle über die Metastasen:

Gesamt Fälle	Metastase	Keine Metastase	Unbekannt.
156	52	14	90

Die Patienten, welche noch am Leben sind, habe ich unter „Unbekannt" gerechnet.

3. Eine ursächliche Beziehung zwischen den Traumen oder der Wanderniere und den Grawitz'schen Tumoren wurden, wie oben bemerkt, von einigen Autoren (Gatti, Kostenko, Grohé) beobachtet; in unserem Fall ist dies nicht zutreffend.

4. Der Tumor bestand in unserem Fall aus zwei größeren, aber durch die Tumormasse miteinander zusammenhängenden Knollen, während er in den meisten Fällen nur aus einem einzigen Knollen besteht. Diese meine Beobachtung habe ich in den mir zugänglich gewesenen Literaturen nicht gefunden. Für die Pathogenese hat diese Tatsache keine Bedeudung, doch bietet sie hinsichtlich der Entstehungsweise einiges Interesse. Die beiden Knollenbildungen lassen sich dadurch erklären, daß der obere Knollen zuerst entstand, dann durch starkes Wachstum nach unten durch die Kapsel ging, und zuletzt an seinem unteren Teil einen mit ihm zusammenhängenden neuen Knollen gebildet hat; so zeigt denn auch der untere Knollen durch die kleine Ausdehnung, geringere degenerative Veränderung, undeutliche Abgrenzung zwischen der Geschwulst und dem Nierenparenchym das starke Wachstum der Geschwulst in jüngerem Stadium.

5. Ueber die histologische Structur habe ich in unserem Fall fast übereinstimmend mit Kostenko die von ihm für die atypische Hypernephrome als charakteristisch bezeichneten Befunde gewonnen: Verschiedenartige Gruppierung der Parenchymzellen großen Polimorphismus, sowohl in der Größe, als auch in der Form, die Anwesenheit der Riesenzellen (in unserem Fall sehr wenig), die Tendenz zum Zerfall und Extravasaten; drüsigcystöse und haarartige Gebilde konnte ich aber, mit Ausnahme der mit Blut gefüllten cystösen Gebilde, wie im 14. Fall von Kostenko, nicht feststellen. Außer diesen typischen Befunden für atypische Hypernephrome konnte ich auch von Kostenko behauptete, sog. pseudo cystöse und cystopapilläre Gebilde nicht konstatieren. In unserem Fall war aber Blutgefäßerweiterung (Venen) und das Hineinwachsen der Tumorzellen in die Kapsel zwischen dem Nierenparenchym und der Geschwulst sehr deutlich.

6. Die Prognose der Hypernephrome ist keine günstige, zwar können sie als gutartige Bildungen längere Zeit bestehen bleiben, ohne das Leben ihres Trägers zu gefährden. Im allgemeinen ist das Auftreten der Haematurie ein ungünstiges Zeichen; denn sie zeigt ein fortschreitendes Wachstum und das Durchbrechen des Tumors in die Blutgefäße. Nach Peuckert zeigen sich die Metastasen schon durchschnittlich 5 bis 6 Monate nach der ersten Haematurie und im allgemeinen gehen die Kranken 2—3 Jahre nach dem ersten Auftreten von Blut in Harn zu Grunde. Hiernach kann ich behaupten, daß die Prognose in unserem Fall nicht ungünstig ist, weil vor der Operation keine Haematurie und keine metastatischen Symptome vorhanden waren und auch die Geschwulst selbst auf die zweckmäßigste Weise vollständig entfernt wurde.

7. Die Therapie bei Grawitz'schem Tumor besteht natürlich nur in der Nephrectomie; diese kann auf extra- oder transperitonealem Wege vorgenommen werden. Bei der extraperitonealen Lage der Niere ist das Normalverfahren die extraperitoneale Exstirpation. Im allgemeinen dürfte jedoch ein transperitoneales Verfahren vorzuziehen sein, da bei dieser Methode dem Operateur ein größeres Gesichtsfeld zur Verfügung steht und auch das Verhalten der Geschwulst zu den Abdominalorganen mit größerer Sicherheit festgestellt werden kann.

   Auch in unserem Fall wurde die Nephrectomie extraperitoneal, aber mit Verletzung des fast verwachsenen Peritoneums, vorgenommen. Berichte über Dauerheilungen sind nicht zahlreich. Nach Tietz ist die längste Heilungsdauer 7 Jahre, nach Bräunninger $4^1/_2$ Jahre. In unserem Fall ist das direkte Operationsresultat sehr gut und hat sich bis jetzt keine Besonderheit ergeben (etwa ein Monat nach der Operation).

Zum Schlusse ist es mir eine angenehme Pflicht, Herrn Geh. Hofrat Professor Dr. Doederlein für die Anregung zu dieser Arbeit und die Uebernahme des Referates meinen verbindlichsten Dank auszusprechen. Desgleichen fühle ich mich Herrn Professor Dr. Baisch, der mich bei meiner Arbeit in liebenswürdigster Weise unterstützt hat, zu großem Danke verpflichtet.

Literatur.

1. Albarran. Les Teumeurs du rein, p. 207, Paris 1903. Zit. nach Ziegler's Beitr. Bd. 41 (Sabolotnow).
2. Borst. Geschwulstlehre. 1902.
3. Braatz. Zur Nierenexstirpation. Deutsche Zeitschrift für Chirurgie. Bd. 48. S. 56, 1898.
4. Burkhardt. Die klinische und pathologisch anatomische Stellung der malignen Nebennierenadenome der Niere. Deutsche Zeitschrift für Chirurgie, Bd. 55, S. 91, 1900.
5. Busse. Ueber Bau, Entwicklung und Einteilung der Nierengeschwülste. Virchow's Archiv für patholog. Anatomie und für klinische Medizin. Bd. 157, H. 2 u. 3, 1899.
6. Denzinger. Ein Fall von Adenocarcinom der Niere, ausgehend von einem Grawitz'schen Tumor. Inaug.-Diss., München 1900.
7. Driessen. Untersuchungen über glykogenreiche Endotheliome. Zit. nach Ziegler's Beitr. Bd. 41 (Sabolotnow).
8. Füchte. Ueber eine ungewöhnliche Struma suprareralis aberrata der linken Niere. Inaug.-Diss. Greifswald 1900.
9. Funccius. Ueber von versprengten Nebennierenkeimen ausgehende Tumoren beider Nieren, kompliziert durch Hufeisenniere. Inaug.-Diss. Erlangen 1905.
10. Fritsch und Zuckerkandl. Handbuch der Urologie. 1905.
11. Graupner. Ein malignes Hypernephrom mit hyaliner Degeneration des Stroma (Cylindrom). Ziegler's Beitr. zur pathologischen Anatomie und zur allgem. Pathologie. Bd. 24, H. II, S. 385, 1898.
12. Grawitz. Die sog. Lipome der Niere. Virchow's Archiv für path. Anat. Bd. 93, Heft I, S. 39, 1883.
13. Grohé. Unsere Nierentumoren in therapeuthischer, klinischer und pathologisch-anatomischer Beleuchtung. Habilitationsschrift Jena 1901.
14. Hartung. Beitr. zur Kasuistik der Nebennierentumoren. Inaug.-Diss. München 1900.
15. Hildebrandt. Ueber den Bau gewisser Nierentumoren, ihre Beziehungen zu den Nierenadenomen und zur Nebenniere, nebst Mitteilungen über den Glykogenbefund in diesen, sowie in anderen Geschwülsten. Archiv für klin. Chirurgie, Bd. 67. Zit. nach Ziegler's Beitr. Bd. 41 (Sabolotnow).
16. Horn. Beitrag zur Histogenese der aus aberrierten Nebennierenkeimen entstandenen Nierengeschwülste. Inaug.-Diss. Greifswald 1891.
17. Israel. Erfahrungen über Nierenchirurgie. Archiv für klinische Chirurgie, Bd. 47, S. 302, 1894.
18. Jeimke. Zur Pathologie und Therapie der Nierenstrumen. Inaug.-Diss. Greifswald 1892.
19. Kelly. Ueber Hypernephrome der Niere. Ziegler's Beitr. zur pathol. Anatomie, Bd. 23, H. II, 1898.
20. Kostensko. Zur Kenntnis der Hypernephrome. Deutsche Zeitschr. für Chir. Bd. 112, H. IV, V, VI. 1911.
21. Leeser. Ueber einen Fall von Nierentumor. Inaug.-Diss. München 1911.
22. Lotheisen. Ein Beitrag zur Chirurgie der Nieren. Archiv für klin. Chir. Bd. 52, S. 721, 1896.
23. Löwenhardt. Zur Kenntnis der malignen Nierenstrumen. Deutsche Zeitschrift für Chir. Bd. 28, S. 583, 1888.
24. Lubarsch. Beitr. zur Histologie der von Nebennierenkeimen ausgehenden Nierengeschwülste. Virch. Archiv, Bd. 135, 1894. Zit. nach Ziegler's Beiträge. Bd. 23, 1898 (Kelly).

25. Neumann. Carcinom des Larynx und Grawitz'sche Tumoren der Nieren. Inaug.-Diss. München 1905.
26. Pagenstecher. Die klin. Diagnose der Bauchgeschwülste. 1911.
27. Pallikan. Nephrektomie bei malignen Tumoren. Inaug.-Diss. München 1900.
28. Perthes. Ueber Nierenexstirpationen. Deutsche Zeitschr. für Chir. Bd. 42. S. 201, 1896.
29. Peuckert. Ueber die v. versprengten Nebennierenkeimen ausgehenden Geschwülste der Niere. Inaug.-Diss. Leipzig 1905.
30. Pinner. Beitr. zur Nierenchirurgie. Archiv für klin. Chir. Bd. 56, S. 447. 1898
31. Sabolotnow. Zur Lehre von den Nierengeschwülsten suprarenalen Ursprungs. Ziegler's Beitr. zur path. Anatomie. Bd. 41, H. I. 1907.
32. Schmaus-Herxheimer. Grundriss der path. Anatomie. S. 637. 1912.
33. Schrenk. Ein Beitrag zur Frage der malignen hypernephroiden Nierentumoren. Inaug.-Diss. Leipzig 1904.
34. Solms. Ueber einen Fall von Grawitz'schen Tumor der rechten Niere mit multiplen Metastasen. Inaug.-Diss. München 1904.
35. Sonneberg. Ein Fall von Versprengung von Nebennierengeweben in die Papillenspitzen der Niere. Inaug.-Diss. München 1910.
36. Tietz. Ueber die Operation bei Struma suprarenalis accessoria maligna Grawitz. Inaug.-Diss. Königsberg 1901.
37. Ulrich. Anatomische Untersuchungen über ganz und partiell verlagerte und accessorische Nebennieren, über die sogenannten echten Lipome der Nieren und über die Frage der von den Nebennieren abgeleiteten Nierengeschwülste. Ziegler's Beiträge zur path. Anatomie, Bd. 18, S. 589. 1896.
38. Weiss. Zur Kenntnis der von versprengten Nebennierenkeimen ausgehenden Geschwülste. Ziegler's Beitr. zur path. Anatomie. Bd. 24, H. I, S. 34. 1898.
39. Wendel. Zur Chirurgie der Nebennierengeschwülste. Archiv für klin. Chir. Bd. 73, S. 988. 1904.
40. Westphal. Die klinische Diagnose der Grawitz'schen Tumoren. Inaug.-Diss. München 1910.
41. Wullstein und Wilms. Lehrbuch der Chirurgie. Bd. II, S. 388. 1912.

Lebenslauf.

Verfasser dieser Arbeit ist am 8. Dezember 1874 in Tokio geboren. Er besuchte nach der Reifeprüfung der Mittelschule in Tokio vom September 1890 ab die medizinische Abteilung der kaiserlichen Lehranstalt „Koto-Gakko“ und absolvierte diese im Januar 1895 und erhielt im März 1895 die Approbation als praktischer Arzt. Ferner war er von Juli 1897 bis August 1903 als Assistenzarzt in dem kaiserlichen Eiraku-Krankenhause zu Tokio und wurde von September 1903 bis August 1912 als Arzt des kaiserlichen Gouvernements von Formosa angestellt. Ende Oktober 1912 kam er nach Deutschland, und besuchte im Winter-Semester die Universität in Göttingen und im Sommer-Semester 1913 die Universität in München.

Erklärung der Abbildungen.

Fig. 1. Die Schnittfläche des Grawitz'schen Tumors der rechten Niere in fast natürlicher Grösse.

Fig. 2. Schnittpräparat desselben Tumors (Leitz 1:6). a) Kapillarnetz, b) Eigentliche Tumorzellen, c) Erweitertes, mit Blut vollgepfropftes Blutgefäss.

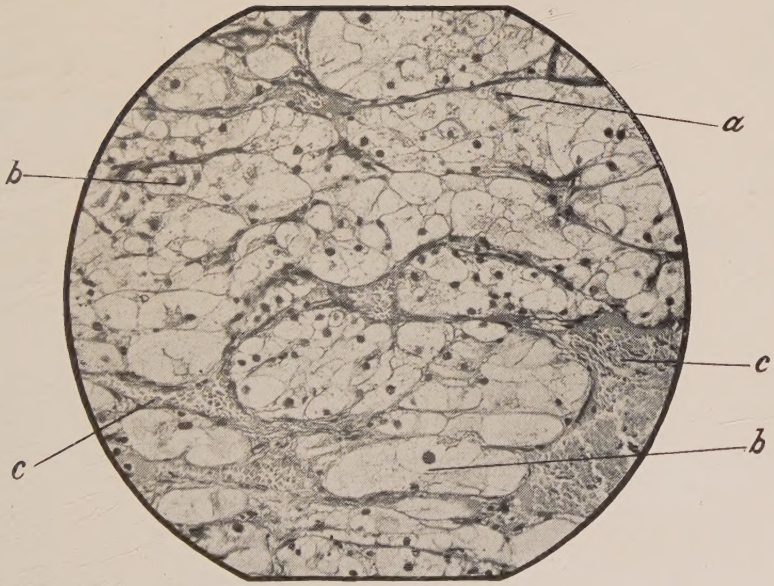
a
b
c
c
b